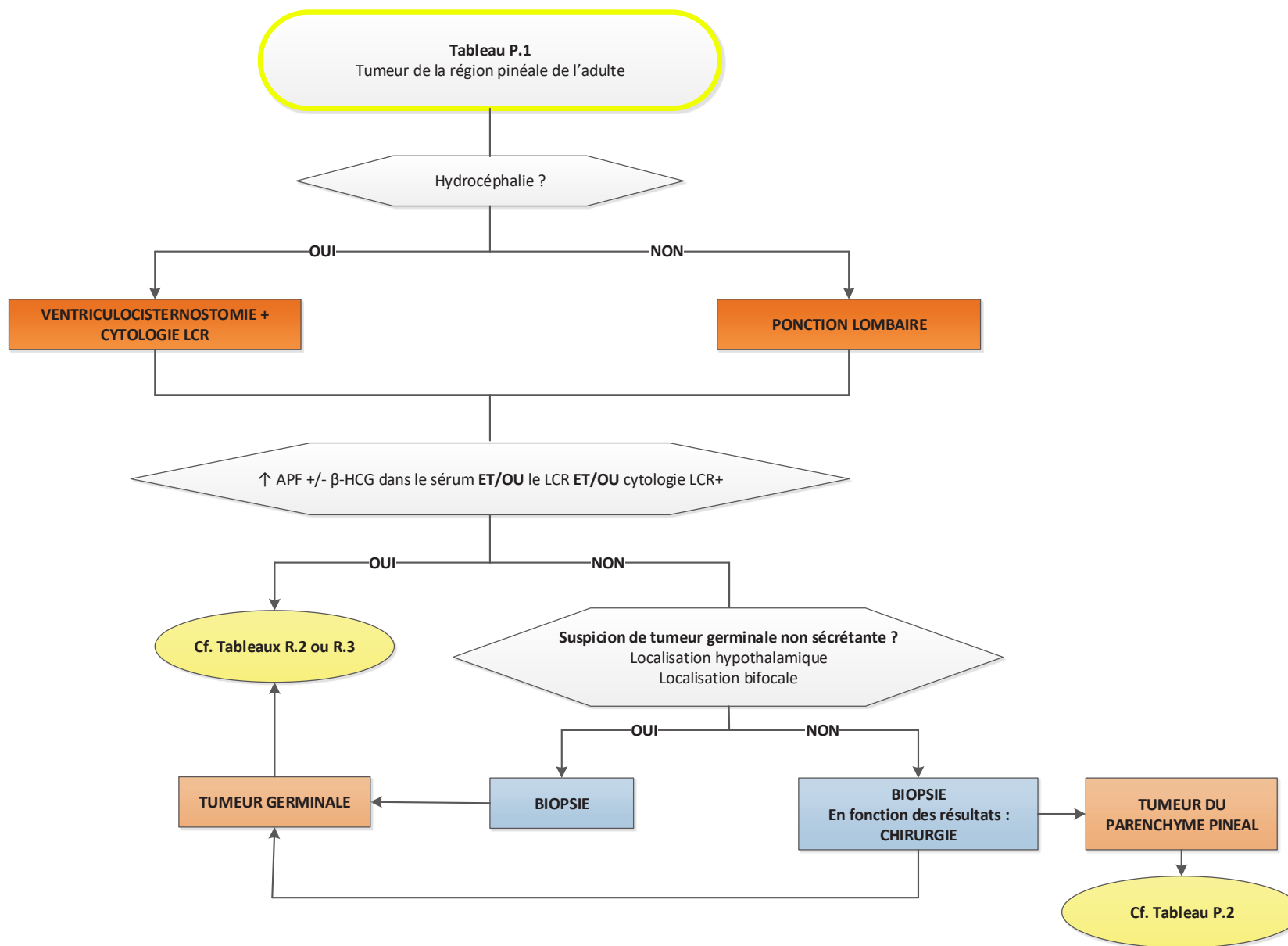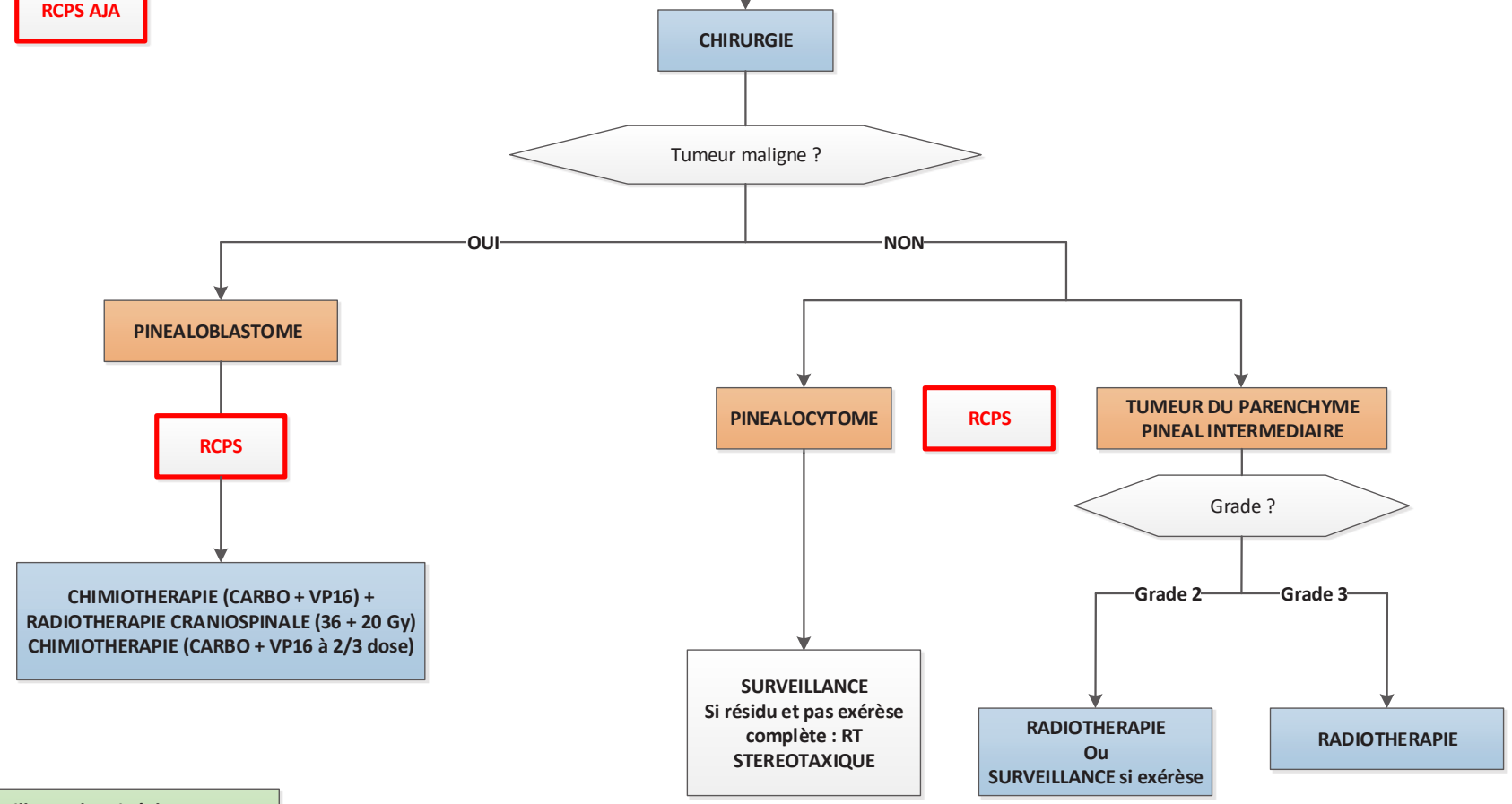


RCPS AJA

Tableau P.2
Tumeur du parenchyme pinéal de l'adulte



Surveillance des pinéaloctomes

- Examen clinique annuel
- IRM post-opératoire puis annuelle